Aus der Chirurgischen Abteilung des St.-Norbert-Krankenhauses
Chefarzt: Dr. B. Schulte im Rodde

Erscheinungsformen und Ätiologie der Ileitis terminalis

Inaugural-Dissertation
zur
Erlangung der Medizinischen Doktorwürde
an der
Friedrich-Wilhelm-Universität zu Berlin

vorgelegt von
Bernhard Schulte
aus Neuenkirchen

Tag der Promotion: 11. 1. 1941

Buch- und Kunstdruckerei Wilh. Postberg, Bottrop i.W.
1940

M 400

Gedruckt mit Genehmigung der Medizinischen Fakultät der Universität Berlin.

Dekan: Prof. Dr. L. Kreuz.

Referent: Doz. Dr. S. Thaddea.

Korreferent: Prof. Dr. G. von Bergmann.

Meinen Eltern in Dankbarkeit gewidmet!

Digitized by the Internet Archive
in 2026

https://archive.org/details/IA40153504_0134

Die Ileitis terminalis ist eine unspezifische Entzündung des Ileum im Bereich der Ileozökalklappe. Sie geht einher mit Ulzerationen der Schleimhaut, phlegmonösen Entzündungserscheinungen aller Darmwandschichten und starker Bindegewebsreaktion. Durch die Bindegewebsreaktion kann es zu außerordentlichen Verdickungen der Darmwand und zum völligen Verschluß des Darmlumens kommen. Letzteres hat Veranlassung dazu gegeben, diese entzündlichen Veränderungen im Bereich der Valvula Bauhini auch als Ileozökaltumoren zu bezeichnen.

Im Jahre 1932 wurde dieses Krankheitsbild von Crohn, Ginzburg, Oppenheimer zum ersten Male als eine Krankheit sui generis dargestellt.

Berichte über diese und ähnliche Krankheitserscheinungen in anderen Darmabschnitten liegen viel weiter zurück. So glaubt Colbeck, daß von Comla und Saunders bereits im Jahre 1813 über derartige Beobachtungen berichtet worden ist. Nach 1900 treten im Schrifttum häufiger Mitteilungen über solche Krankheitsfälle auf. Hierher gehören Berichte von de Ruyter (1908), Braun (1909), Schmidt (1911), von Law, Jalagmeier, Neumann (1913), Laewen (1914), Bundschuh und Wolff (1915), von Hellström (1919), Landois (1923), Moschkowitz und Wilensky (1924) u. a. 1920 gab Tietze einen großen Überblick unter dem Namen „unspezifische Granulome". 1931 griff Mock die Frage wieder auf und gab diesen entzündlichen Veränderungen den Namen „infektiöse Granulome". 1932 gaben Crohn, Ginzburg, Oppenheimer eine genaue klinische und pathologische Beschreibung von 14 Fällen einer unspezifischen Entzündung im untersten Teil des Ileum im Bereich der Ileozökalklappe und gaben diesem Krankheitsbild den Namen „Ileitis terminalis".

Größere Beachtung ist dieser Erkrankung erst nach der Veröffentlichung Crohns geschenkt worden. Seit der Publikation Crohns ist diese Krankheit auch von deutschen Ärzten mehr beachtet worden, wovon zahlreiche Berichte über derartige Krankheitsfälle zeugen.

Wenn ich in dieser Arbeit von einem neuen Fall berichte, so soll es meine Hauptaufgabe sein, denselben mit dem schon bekannten Material zu vergleichen, um eventuell neue Gesichtspunkte zu gewinnen, die zur Klärung der Ätiologie dieser Erkrankung von Bedeutung sein können.

Zunächst sei ein kurzer zusammenfassender Bericht unserer heutigen Kenntnisse über das Wesen der Ileitis terminalis gegeben. Im weiteren soll dann unter besonderer Berücksichtigung der verschiedenen Theorien über die Entstehungsursache dieser Krankheit ausführlich berichtet werden.

Nach den klinischen Symptomen kann die Krankheit in vier Stadien eingeteilt werden (Crohn, Piotet). 1. Stadium: Intraabdominelle Entzündung, kaum zu unterscheiden von einer akuten Appendizitis. 2. Stadium: Ulzeröse Enteritis. 3. Stadium: Stenoseerscheinungen mit allen Symptomen einer chronischen Darmobturation. 4. Stadium: Fistelbildung.

Es folgen nun Anamnesen und kurze Berichte über Diagnose, Operationsbefund, Art der Operation, Erfolg der eingeschlagenen Therapie, histologischen Befund und über die Bakteriologie von 57 Schrifttumsfällen und einem eigenen Fall.

Erklärung der Ziffern in den angeführten Krankheitsgeschichten:

1. Anamnese,
2. Klinische Diagnose,
3. Operationsbefund,
4. Art der Operation,
5. Erfolg,
6. Histologischer Befund,
7. Bakteriologie.

1. Moschkowitz und Wilensky. 23jähriger Mann. Seit einem Jahr Diarrhöen. In der Zwischenzeit Appendektomie wegen akuter Appendizitis. 6 Monate später Tumor in der rechten Fossa iliaca tastbar. 2. Ileus. 3. Tumor in der Fossa iliaca, Colon ascendens in 9 cm Länge strikturiert. 4. Resektion. 5. Heilung. 6. Einfaches Granulom, Fremdkörperriesenzellen, Fremdkörper unbekannter Natur. 7. —.

Nach zweijährigem Wohlbefinden neuerlich Erscheinungen von Darmstenose. Erneute Operation. Resektion eines einen Fuß langen Ileumstückes, dessen Lumen fast vollständig verschlossen ist.

2. Derselbe. 33 Jahre alter Mann. Gelegentlich einer Hernienoperation Appendektomie. 2½ Jahre später akute appendizitische Symptome mit palpablem Tumor in der rechten Fossa iliaca. 2. Ileozökaltumor. 3. Tumorartige Verdickung des Zökums. 4. Resektion. 5. Heilung. 6. Einfaches Granulom. 7. —.

3. Derselbe. 44jährige Frau. Koliken in der rechten Bauchhälfte. 2. Tumor in der rechten Fossa iliaca. 3. Tumorartige Verdickung des Zökums. 4. Resektion. 5. Heilung. 6. Granulom. 7. —.

4. Clute. 41jähriger Mann. Seit 3 Jahren Bauchschmerzen, die sich in der letzten Zeit zu krampfartigen Schmerzen verschlimmerten. Bei der Röntgenuntersuchung Stop knapp über dem Zökum. 2. —. 3. Die Wand der untersten Ileumschlinge ist verdickt. Ebenso das dazugehörige Mesenterium. 4. Anastomose. Ileum-Querkolon. 5. Heilung. 6. —. 7. —.

5. Jones. 29jähriger Mann. Symptome einer Appendizitis. Appendektomie. Es bestehen weiter Beschwerden im Unterbauch, besonders in der rechten Darmbeingrube. Obstipationen wechselten mit Diarrhöen ab. Stuhl wässerig, mit Schleim vermischt. Abmagerung. Ileum als Resistenz fühlbar. 2. —. 3. Unteres Ileum geschwollen und entzündlich infiltriert. 4. Resektion. 5. Heilung. 6. Ulzerationen im Ileum, Infiltration Darmwandschichten, nichts Spezifisches. 7. —.

6. Derselbe. 33jähriger Mann, Beschwerden im Unterbauch rechts. Appendektomie. Beschwerden bleiben bestehen. Abwechselnd Obstipationen und Diarrhöen. In der rechten Darmbeingrube Resistenz fühlbar. 2. —. 3. Unteres Ileum geschwollen und entzündlich infiltriert. 4. Resektion. 5. Heilung. 6. Im unteren Ileum Infiltration aller Darmwandschichten. 7. —.

7. Derselbe. 33jähriger Mann. Nach einer Appendektomie weiter Beschwerden im rechten Unterbauch. Im rechten Unterbauch Resistenz fühlbar. Abmagerung. 2. —. 3. Infiltration aller Darmwandschichten im unteren Ileum mit Verengerung des Darmlumens. 4. Resektion. 5. Heilung. 6. Entzündliche Veränderung aller Darmwandschichten, nichts Spezifisches. 7. —.

8. Derselbe. 21jährige Frau. Symptome einer Appendizitis, Appendektomie. Weiter Beschwerden. Resistenz im rechten Unterbauch fühlbar. Abwechselnd Diarrhöen und Obstipationen. Abmagerung. 2. —. 3. Unteres Ileum geschwollen und entzündlich verändert. Darmlumen verengert. Es besteht gleichzeitig eine Salpingitis und Oophoritis. 4. Resektion. 5. Heilung. 6. Ulzerationen der Schleimhaut und entzündliche Infiltration aller Darmwandschichten. Nichts Spezifisches. 7. —.

9. Derselbe. 28jährige Frau. Seit mehreren Monaten Durchfälle und Schmerzen im Unterleib. Konservative Behandlung. 14 Monate nach Beginn der Erkrankung Aufnahme in die Klinik. Jetzt häufig Schmerzattacken im Unterbauch. Vermehrte Peristaltik. Erbrechen, Temperaturerhöhung, Nachtschweiße, Gewichtsabnahme. Frei beweglicher, wurstförmiger Tumor in der Zökalgegend tastbar. Im Stuhl zeitweise Blut. Diarrhöen. 2. Regionäre Entzündung des unteren Ileum. 3. Freier Eiter in der Zökalgegend, Verwachsungen des Coecum mit dem Ileum. Unteres Ileum geschwollen, entzündlich infiltriert. 4. Erste Sitzung Anastomose Ileum Colon transversum. 2. Sitzung Resektion des erkrankten Ileum, Coecum und Colon ascendens. 5. Heilung. 6. Entzündlich veränderte Wände des Ileum, Coecum und Colon ascendens nicht pathologisch verändert. Nichts Spezifisches. 7. —.

10. Friedel-Meyer. 22jährige Frau. 1930 vorübergehend hohes Fieber. Genese unklar. 1934 blutendes Geschwür am Mastdarm. Histologisch: Colitis ulcerosa, Gonokokken im Geschwür; WaR negativ. Damals viel krampfartige Schmerzen im Epigastrium und Meteorismus. Dezember 1935 leichte Schmerzen im rechten Unterbauch. Daselbst walzenförmige, handbreite, druckempfindliche Resistenz. 2. Tumor in der Ileozökalgegend. 3. Unteres Ileum langgestreckt gerötet und starrentzündlich infiltriert. Zugehöriges Mesenterium mit seinen Lymphdrüsen bis zur Wurzel hinauf infiltriert. 4. Resektion. 5. —. 6. Chronisch geschwürige Entzündung des unteren Ileum mit Stenosebildung. 7. —.

11. Mosto, Domingo und Marino. 40jähriger Mann, seit einem Jahr kolikartige Leibschmerzen, Erbrechen, Ohnmachtsanfälle, Gewichtsabnahme. Vor 15 Jahren die gleichen Erscheinungen. Resistenz in der Blasengegend, linker Dickdarm gashaltig, schmerzhaft. Blutbild normal. 2. —. 3. Unterste Ileumschlinge mit dem Wurmfortsatz verwachsen, entzündlich verändert und Lumen verengt. Zugehöriges Mesenterium geschwulstartig vergrößert. 4. Resektion, Entfernung des Wurmfortsatzes. 5. Heilung. 6. Großes, durchgebrochenes Geschwür, Granulationsgewebe. 7. —.

12. Dieselben. 36jähriger Mann. Vor 5 Jahren Entfernung des Wurmfortsatzes. 6 Monate danach erneute Beschwerden. Resistenz in der rechten Ileozökalgegend. Blutbild normal. 2. —. 3. Unterstes Ileum und

Coecum verdickt und entzündlich verändert. 4. Resektion. 5. Heilung. 6. Darmwand und dazugehörige Lymphdrüsen mit Granulationsgewebe infiltriert. 7. —.

13. Shaerer und Jackson. 27jähriger Mann wird wegen leichter Temperatursteigerungen und unbestimmter Schmerzen im rechten Unterbauch, die anfallsweise seit etwa 8 Monaten bestehen, operiert. 2. Appendizitis. 3. Unterstes Dünndarmende in etwa 20 cm Länge verdickt, ödematös und gerötet. Zugehöriges Mesenterium ebenfalls verdickt. Appendix nicht verändert. 4. Resektion. 5. Heilung. 6. Ödem und Hyperplasie der Muskelschicht. Schleimhaut und Serosa fast unbeteiligt. Rundzellige Anhäufungen in der Umgebung der Gefäße. 7. —.

3 Jahre später kam der Mann mit ähnlichen Erscheinungen erneut zur Operation. Wieder etwa 15 cm Dünndarm in gleicher Weise verändert wie bei der ersten Operation. Entzündung endete vor der Dickdarmanastomose. Resektion. Heilung. Wohlbefinden. 9 Jahre später die gleichen Dünndarmerscheinungen. Erneute Operation. Resektion des erkrankten Darmteiles.

14. Landois. 21jähriges Mädchen, seit etwa dreieinhalb Monaten anfallsweise unbestimmte Schmerzen im rechten Unterbauch. Appetitlosigkeit. Plötzlich heftige Schmerzen im Leib. 2. Appendizitis. 3. Unterstes Ileum in etwa 40 cm Länge entzündlich verändert. Fibrinbeläge, ödematöse Schwellung, bläuliche Verfärbung. 4. Resektion. 5. Heilung. 6. Zirkumskripte Enteritis diphtherica mit Schleimhautnekrosen ohne Gefäßverstopfungen. 7. Kolibazillen, Streptokokken, Staphylokokken, Pneumokokken, Soprophyten in Gestalt dicker grampositiver Stäbchen. Keine Typhusbazillen.

15. Neugebauer. 26jährige Frau. Symptome einer Appendizitis. 2. Appendizitis. 3. Abszeß um eine gangränöse Appendix. Unterstes Ileum und Gekröse ödematös und stark infiltriert. Der Prozeß endet scharf abgegrenzt an der Valvula Bauhini. 4. Resektion. 5. Starkes Ödem der Submucosa, Schleimhaut wenig betroffen. Gefäße erweitert und mit Leukozyten gefüllt. Submucosa, Muscularis, Serosa zeigen eine phlegmonöse Entzündung. 7. Im Gewebe Streptokokken.

16. Konjetzny. 19jähriges Mädchen. Seit längerer Zeit Bauchschmerzen und Auftreibung des Leibes. In der Ileozökalgegend Tumor fühlbar. Diarrhöen. 2. Ileus. 3. Unterstes Ileum in etwa 15 cm Länge tumorartig verdickt. Lumen bis auf Bleistiftdicke verengt. Schleimhaut fast ganz zerstört. Die Oberfläche des Geschwürs war mit grauweißlichen Pseudomembranen bedeckt. Darmwand etwa 1 bis 1½ cm dick. 4. Resektion. 5. Heilung. 6. Subakute Entzündung der ganzen Darmwand. Neutrophile und eosinophile Leukozyten in der durch entzündliches Exsudat aufgelokkerten Darmwand. Subakute Phlegmone mit ausgedehnter röhrenförmiger Geschwürsbildung. 7. —. Grampositive Stäbchen und Kokken.

17. Derselbe. 63 jährige Frau. Nach Rettigsaftkur bekam die Patientin heftige Leibschmerzen. Ileussymptome. 2. Ileus. 3. Unteres Ileum hochgradig kontrahiert. Wand stark verdickt. 4. Anastomose. 5. Exitus. 6. Ulzeröse Enteritis mit oberflächlichen Geschwüren und Erosionen. Entzündliches Exsudat. 7. —.

18. Derselbe. 37jährige Frau. 1913 Tubargravidität. Entfernung der rechten Adnexe. Angeblich Appendektomie. Vor 4 Jahren heftige Leibschmerzen, besonders rechts. Jetzt seit einiger Zeit Obstipationen, Schafkotbildung. Entleerung von hellrotem Blut aus dem Rectum. Erbrechen. 2. Ileus. 3. —. 4. Resektion. 5. Heilung. 6. —. 7. —.

19. Peters. 38jährige Frau, seit 6 Wochen Schmerzen im Unterbauch. Brechreiz. Obstipationen, Blähungen. 2. Subakute Appendizitis.

3. Unterstes Ileum ödematös geschwollen und verdickt. Coecum ebenfalls entzündlich verändert. 4. Resektion. 5. Heilung. 6. Ulcera, Hyperplasie der Muskulatur. Eosinophile Leukozyten und Plasmazellen. Ödematöse Durchtränkung aller Darmwandschichten. 7. Enterokokken und Bacterium acidophilus.

20. Derselbe. 23jährige Frau, litt im letzten Jahr häufig an Obstipationen. Keine Temperaturen. Jetzt hat die Patientin seit einem Tag heftige Schmerzen im Abdomen, fäkulentes Erbrechen. Früher immer gesund außer Durchfällen vor 7 Jahren. 2. Dünndarmileus. 3. Unterstes Ileum ödematös geschwollen und entzündlich verändert. Appendix ohne entzündliche Veränderungen. 4. Resektion. 5. Heilung. 6. Ulcera der Darmschleimhaut. Hypertrophie der Muskulatur. Leukozytäre, besonders Eosinophile und Plasmazellen, und ödematöse Durchtränkung aller Darmwandschichten. 7. Enterokokken und Bacterium acidophilus. Normale Darmflora verringert.

21. Derselbe. 68jähriger Mann, seit 2 Monaten Schmerzen im Bauch, Obstipationen, Meteorismus. Seit 2 Tagen heftige Schmerzen im Unterbauch. Am letzten Tag Erbrechen. 2. Ileus? Appendizitis? 3. Ileum und Coecum im Bereich der Ileozöklaklappe entzündlich verändert. 4. Laparatomie. 5. Exitus. 6. Ulcera, Hyperplasie der Muskulatur. Alle Darmwandschichten mit eosinophilen Leukozyten und Plasmazellen durchsetzt. 7. Diplokokken, gramnegative und grampositive Stäbchen.

22. Röpke. 50jähriger Mann, leidet seit Jahren an Gicht, sonst nicht ernstlich krank. Vor 2 Jahren 2 bis 3 Stunden nach dem Essen starkes Druckgefühl im Leib, was sich gegen Abend noch steigerte. Nach Erbrechen Erleichterung. In den letzten 5 Wochen häufiger krampfartige Schmerzen im Unterleib. Diarrhöen, Stuhl mit Blut vermischt. 2. Ileus. 3. Unterstes Ileum derb entzündlich verändert. Lumen kaum für einen Bleistift durchgängig. Diese Veränderungen greifen auf den Anfangsteil des Coecum über. Appendix in seiner ganzen Länge in die schwielige Masse mit einbezogen. Zugehöriges Mesenterium geschwollen. 4. Resektion. 5. Heilung. 6. Ulzerationen und Granulationsgewebsbildung in der Schleimhaut. Polypöse Hypertrophie der Darmschleimhaut und der Muscularis. Riesenzellen. Plasmazellen und eosinophile Leukozyten im Gewebe. Appendix ebenfalls entzündlich verändert. Mesenterialdrüsen zeigen Sinuskatarrh. 7. —.

23. Sommer. 8jähriger Junge vor acht Tagen Angina. Hohes Fieber ohne sonstige Komplikationen. 4 Tage später plötzlich blutige Stühle, Im rechten Unterbauch Tumor fühlbar. Erbrechen. 2. —. 3. Unterstes Ileum entzündlich verändert. Die zugehörigen Lymphdrüsen stark vergrößert. 4. Laparatomie. 5. Heilung. 6. Exstirpierte Lymphdrüse ergab einen einfachen Sinuskatarrh. 7. —.

24. Kallius. 45jährige Frau. Seit 2 Jahren häufig Durchfälle. Seit 6—8 Wochen zunehmende Schmerzen im Unterbauch. Obstipationen. Klinisch Allgemeinstatus o. B. 2. Eierstocksgeschwulst. 3. Starre, röhrenförmig Verdickung des Ileum in etwa 7 cm Länge. Am Appendix keine entzündlichen Veränderungen. 4. Resektion. 5. Heilung. 6. Entzündliche Infiltration sämtlicher Darmwandschichten, besonders der Submucosa mit sehr reichlich eosinophilen Zellen. Hypertrophie der Muscularis. 7. —.

Nach 5 Monaten erneute Beschwerden. Erscheinungen eines leichten chronischen Ileus mit Darmsteifungen. Bei konservativer Behandlung Rückgang der Beschwerden. 3 Jahre später dasselbe Bild aber mit Erbrechen. Wieder 3 Jahre später nach wechselndem Befinden allgemeine Verschlechterung. Tumor in der Ileozökalgegend fühlbar. Resektion. Heilung. Beim

Rezidiv als besonderer histologischer Befund tuberkelartige, rundliche Gebilde mit Fremdkörperriesenzellen.

25. Zaaijer. 39jähriger Mann, bis vor 3 Jahren immer gesund. Seit dieser Zeit intermittierende Schmerzen im rechten Unterbauch. Erbrechen, Diarrhöen. 2. —. 3. Ileum und Coecum im Bereich der Ileozökalklappe entzündlich verändert. 4. Resektion. 5. Heilung. 6. Unspezifisch ulzerierende Entzündung. 7. —.

26. Derselbe. 7jähriges Mädchen, fühlt sich seit 5 Tagen nicht recht wohl. Seit 2 Tagen Bauchschmerzen. Erbrechen. Früher immer gesund. 2. Appendicitis acuta. 3. Appendektomie. 4. Heilung. 5. Appendix gesund. Unterstes Ileum gerötet, dick, ödematös. 6. —. 7. —.

27. Derselbe. 34jährige Frau, seit 2 Tagen Schmerzen im Bauch. Früher immer gesund. Tumor in der Ileozökalgegend fühlbar. Peristaltik normal. Kein Erbrechen, keine Diarrhöen. 2. Appendicitis acuta. 3. Unterstes Ileum und Anfangsteil des Coecum entzündlich verändert. 4. Resektion. 5. Heilung. 6. Unspezifische Entzündung. Keine Ulcera. 7. —.

28. Derselbe. 24jährige Frau, seit 3 Monaten wachsende Schmerzen in der Appendixgegend. Durchfälle ohne Übelkeit. Abmagerung. Peristaltik normal. Tumor in der Ileozökalgegend. Diarrhöen. 2. Regionale Enteritis. Unterstes Ileum und Coecum entzündlich verändert. 4. Resektion. 5. Heilung. 6. —. 7. —.

29. Derselbe. 37jährige Frau, seit 2½ Jahren Schmerzanfälle in der Appendixgegend. Übelkeit. Abwechselnd Diarrhöen und Obstipationen. Tumor in der Ileozökalgegend. Früher immer gesund. 2. —. 3. —. 4. Resektion. 5. Heilung. 6. —. 7. —.

30. Börger. 17jähriger Mann, vor 5 Jahren zum ersten Mal Schmerzen in der Magengegend. Seit einigen Monaten hat der Patient wieder Beschwerden, die jetzt periodisch auftreten. Die Schmerzen treten besonders nach dem Essen auf und sind so schlimm, daß der Junge sich krümmen muß. Tumor in der Ileozökalgegend fühlbar. Stuhl o. B. 2. —. 3. Unterstes Ileum und Anfangsteil des Coecum entzündlich verändert und stenosiert. Appendix o. B. 4. Resektion. 5. Heilung. 6. Die ganze Darmwand von akuten und chronischen Entzündungsherden durchsetzt. Nirgends spezifische Veränderungen. Im Narben- und Granulationsgewebe einige Riesenzellen. Einige Fremdkörper, offenbar pflanzlicher Herkunft. 7. —.

31. Fossel. 32jähriger Mann. 1917 Magen- und Darmkatarrh. 1925 Typhus, anschließend Lungenspitzenkatarrh. Seit dieser Zeit, besonders im Winter, Magen- und Darmbeschwerden. Erbrechen, Gliederschmerzen, Fieber. Jetzt Verschlimmerung. Fast täglich Schmerzanfälle. Leichte Diarrhöen, Brechreiz. 2. Peritonitis nach Appendicitis perforata. 3. Unterstes Ileum und Anfangsteil des Coecum sowie Appendix entzündlich verändert. 4. Resektion in zwei Sitzungen. 5. Heilung. 6. Chronische Entzündung aller Darmwandschichten. Eeosinophile Leukozyten im Gewebe. Entzündliche Infiltration der Appendix. 7. —.

32. Läwen. 51jährige Frau. Außer den üblichen Kinderkrankheiten immer gesund. Seit etwa elf Monaten ständig Kollern im Leib. Nach ordentlicher Stuhlentleerung etwas Ruhe. 14 Tage vor der Aufnahme hat Patientin schwer gehoben. Plötzlich mäßig heftiger Schmerz im rechten Unterbauch. Im rechten Unterbauch Tumor fühlbar. In den letzten 3 Jahren starke Menses. Patientin leidet seit längerer Zeit an Obstipationen. 2. Tumor des Coecum. 3. Unterstes Ileum, Coecum im Anfangsteil und Appendix fühlen sich hart an und sind schwielig verdickt. 4. Resektion. 5. Heilung. 6. Fibroplastische Hyperplasie aller Darmwandschichten. 7. —.

33. Derselbe. 40jährige Frau. 1934 Parovarialzyste entfernt. Appendix o. B. Es blieben leichte Beschwerden bestehen. Jetzt sind diese seit ½ Jahr schlimmer. Im rechten Unterbauch fühlbare Verhärtung. Starke Gewichtabnahme. Zuletzt täglich Erbrechen. 2. —. 3. Unterstes Ileum und Anfangsteil des Coecum tumorartig verändert. Appendix nicht auffindbar. 4. Resektion. 5. Heilung. 6. Schwielige Verdickung der Darmwand. 7. —. ,

34. Fischer und Lürmann. 58jähriger Mann. 1911 einseitige Tonsillektomie. 1914 Rezidiv, Inzision. Während des Krieges Gelenkrheumatismus. Im Herbst 1929 starke Blähungen. Im Dezember erkrankte Patient mit Schmerzen im rechten Unterbauch. Stuhl- und Windabgang normal. Appendektomie, subakute Appendizitis. Bis 1932 gesund, dann Gewichtabnahme. Juni 1932 plötzlich Schüttelfrost und Fieber. Keinerlei Magen- und Darmbeschwerden. Nach einer Trinkkur bekam der Patient Diarrhöen. Tumor im rechten Unterbauch fühlbar. 2. —. 3. Darm im Bereich der Ileozökalklappe entzündlich verändert. 4. Resektion. 5. Exitus. 6. Kein Anhaltspunkt für eine spezifische Erkrankung. 7. —.

35. Dieselben. 32jähriger Mann, bis jetzt immer gesund. Seit 8 Wochen Stuhl unregelmäßig, zeitweise verstopft. Anschwellung des Leibes. Tumor in der rechten Ileozökalgegend. 2. —. 3. Unterstes Ileum und Anfangsteil des Coecum entzündlich verändert. 4. Resektion. 5. Heilung. 6. Keine spezifische Entzündung nachweisbar. 7. —.

36. Dieselben. Mann, leidet seit Jahren an Darmbeschwerden. In der letzten Zeit haben die Beschwerden zugenommen. Bild eines Subileus mäßigen Grades mit starkem Erbrechen. Obstipationen und Diarrhöen. 2. —. 3. Dickdarm gesund. Die letzten 2½ Meter des Ileum hochgradig entzündet. Die Wandung ödematös, ebenfalls das dazugehörige Mesenterium. Die Appendix schien gesund. 4. Resektion (1,85 m). 5. Exitus. 6. Keine spezifische Entzündung nachweisbar. 7. —.

37. Anschütz. 23jähriger Mann. Anfallsweise auftretende Schmerzen im Abdomen. Früher nie ernstlich krank. Vor 3 Jahren Appendektomie. Seit 14 Tagen Schmerzen im rechten Unterbauch. Stuhl etwas angehalten. Tumor im rechten Unterbauch fühlbar. Kein Erbrechen. 2. Appendizitischer Abszeß. 3. Unterstes Ileum und Anfangsteil des Coecum tumorartig verändert. 4. Resektion. 5. Heilung. 6. Unspezifische Entzündung, eosinophile Leukozyten im Gewebe. 7. —.

38. Derselbe. 21jähriger Mann, mit 3 Jahren Kinderlähmung. Vor etwa 1½ Jahren appendizitischer Abszeß. Entleerung stinkenden Eiters. In der Zwischenzeit beschwerdefrei. Seit einiger Zeit Bauchschmerzen, die sich in den rechten Unterbauch verziehen. Reizlose Appendixnarbe. Im rechten Unterbauch etwas schmerzhafter Tumor fühlbar. Kein Erbrechen, normaler Stuhl. 2. Neues appendizitisches Infiltrat. 3. Unterstes Ileum und Anfangsteil des Coecum entzündlich verändert. Appendix ebenfalls entzündlich verändert, im Tumor eingeschlossen. 4. Resektion. 5. Heilung. 6. Unspezifische Entzündung. Eosinophile Leukozyten im Gewebe. 7. —.

39. Derselbe. 32jähriger Mann. Wegen Lungenspitzenkatarrhs in einer Heilstätte. Seitdem keine Beschwerden mehr. Im letzten halben Jahr ab und zu krampfartige Schmerzen im Unterbauch. In der Appendixgegend Tumor fühlbar. Leichte Übelkeit. 2. Akute Appendizitis. 3. Unterstes Ileum und Coecum tumorartig verändert. Appendix nicht auffindbar. 4. Resektion. 5. Heilung. 6. Unspezifische Entzündung, Appendix im Tumor eingeschlossen. 7. —.

40. Fenster. 63jährige Frau. Früher nie ernstlich krank. Seit etwa 3 Tagen leichte Schmerzen im Bauch. Am Einlieferungstage morgens heftige Schmerzen im Bauch, die sich im Laufe des Tages im rechten Un-

terbauch festsetzen. Auf Einlauf Abgang von Stuhl. Windverhaltung, Erbrechen. 2. Appendizitis. 3. Unterstes Ileum in großer Ausdehnung entzündet. Appendix makroskopisch ohne Entzündungserscheinungen. 4. Resektion. 5. Exitus. 6. Unspezifische Entzündung des Ileum. Keine spezifische Entzündung nachweisbar. 7. —.

41. Derselbe. 41jähriger Mann. Im Kriege am Fuß verwundet. Später Gelenkrheumatismus. Vor 2 bis 3 Jahren plötzlich Atembeschwerden. Behandlung auf Asthma, keine Besserung. Dann Behandlung auf Magen- und Darmkatarrh. Angeblich Besserung. 14 Tage vor der Aufnahme wieder Gelenkrheumatismus nach Angina. Nach einigen Tagen Schmerzen im ganzen Leib unabhängig von den Mahlzeiten. Starkes Aufstoßen. Leib seit 2 Tagen aufgetrieben. Obstipationen. 2. Appendizitis. 3. Unterstes Ileum entzündet. Appendix makroskopisch ohne entzündliche Veränderungen. 4. Appendektomie. 5. Heilung. 6. —. 7. —.

42. Derselbe. 75jährige Frau. Seit 14 Jahren rezidivierende Schmerzen in der Gallenblasengegend. Am Tage vor der Aufnahme Schmerzen im ganzen Leib. Im weiteren Verlauf dann hauptsächlich Schmerzen im rechten Unterbauch. Appetitlosigkeit. Kein Tumor fühlbar. Mehrfaches Erbrechen. 2. Appendizitis. 3. Appendektomie. 4. Exitus. 5. Appendix an einer Stelle etwas injiziert. Unterstes Ileum entzündlich gerötet. 6. —. 7. —.

43. Derselbe. 21jährige Frau, früher nie ernstlich krank. Am Tage vor der Aufnahme plötzlich Schmerzen in der rechten Bauchseite. Am Aufnahmetage Zunahme der Schmerzen, die sich zum Magen hinzogen. Übelkeit. Appetitlosigkeit. 2. Appendizitis. 3. Unterstes Ileum bläulich verfärbt. Darmwand verdickt, infiltriert. Appendix nur leicht injiziert. 4. Appendektomie. 5. Heilung. 6. Keine spezifischen Entzündungen nachweisbar. 7. —.

44. Giesbertz. 31jähriger Mann, seit 1 Tag mit Schmerzen im rechten Unterbauch erkrankt. Erbrechen, Diarrhöen. Verlauf: Operation. Noch einige Monate als scheinbarer Restzustand durchfällige Stühle. ½ Jahr später Basedow-Erscheinungen. Unter interner Behandlung Besserung 2. Appendizitis. 3. Appendix gerötet, Coecum im Bereich der Valvula Bauhini stark entzündlich verändert. 5. Resterscheinungen. 6. —. 7. —.

45. Derselbe. 27jähriger Mann, seit 1 Tag mit Brechreiz und Magenschmerzen erkrankt. In der ersten Zeit nach der Operation noch Durchfälle, dann keine Beschwerden mehr. 2. Appendizitis. 3. Appendix mäßig injiziert. Unterstes Ileum stark entzündlich verändert. 4. Appendektomie. 5. Heilung. 6. —. 7. —.

46. Derselbe. 22jährige Frau, seit ½ Jahr leichte ziehende Schmerzen im rechten Unterbauch, zunächst nur zeitweise auftretend. In den letzten Tagen sehr heftige Schmerzen. Erbrechen, häufig Diarrhöen. 2. Appendizitis. 3. Unterstes Ileum stark entzündlich verändert. Appendixschleimhaut unverändert, Submucosa und Media chronisch entzündet. 4. Appendektomie. 5. Heilung. 6. —. 7. —.

47. Zwerg. 37jährige Frau, früher stets gesund. Vor ½ Jahr bemerkte sie zufällig eine Geschwulst im rechten Unterbauch. Anfangs keinerlei Beschwerden. Tumor wurde allmählich größer. Erst in der letzten Zeit verspürte Patientin geringe Stiche, die sich vom rechten Unterbauch nach dem Rücken zu hinzogen. Stuhl normal. 2. Ileozökaltumor? Spezifisch entzündliche Geschwulst? Appendicitis fibroplastica? 3. Unterstes Ileum und Anfangsteil des Coecum schwielig verdickt und entzündlich verändert. Appendix im Tumor eingeschlossen. 4. Resektion. 5. Heilung. 6. Appendix stark entzündlich verändert. Der Tumor besteht aus schwieligen Massen. Im Gewebe zahlreiche eosinophile Leukozyten. 7. —.

48. Gangitano. 32jährige Frau, seit der letzten Entbindung vor 3 Jahren Bauchbeschwerden verschiedenster Art. Vor 2 Jahren Sturz von einer Leiter. Seitdem leidet sie an heftigen Beschwerden in der rechten Darmbeingrube, kolikartig in Intervallen auftretend. In der Blinddarmgegend rundlicher, eigroßer Tumor, wenig verschiebbar. Betastung schmerzhaft. 2. —. 3. —. 4. —. 5. —. 6. —. 7. Aus der Appendix Streptokokken und Kolibazillen gezüchtet. Aktinomykose und Tbc. negativ.

49. Derselbe. 52jähriger Mann, vor 3 Monaten beim Heben eines schweren Sackes heftige Schmerzen im rechten Unterleib, die mit Unterbrechung anhalten. Seit 6 Wochen Lokalisation in der Ileozökalgegend. Im rechten Unterbauch faustgroßer Tumor, konsistent, derb. Stuhl regelmäßig. 2. —. 3. Tumor im Bereich der Ileozökalklappe. Appendix im Tumor eingeschlossen. 4. Resektion. 5. Heilung. 6. Unspezifisch entzündlicher Tumor. Appendix im Tumor eingeschlossen, entzündlich verändert. 7. —.

50. Wilmanns. 27jähriger Mann, tuberkulös belastet. Seit 8 Wochen Verdauungsbeschwerden und Schmerzen in der Blinddarmgegend. In den nächsten Wochen abwechselnd Verstopfung und Durchfall. Koliken. Kein Fieber. Unterleib etwas aufgetrieben. Druckschmerz in der Blinddarmgegend. Darmsteifungen. Resistenz in der Blinddarmgegend. 2. —. 3. Unterstes Ileum und Coecum entzündlich verändert. Appendix durch entzündliche Adhäsionen mit dem Darm verwachsen. 4. Resektion. 5. Heilung. 6. Unterstes Ileum und Anfangsteil des Coecum entzündlich verändert. Ulcera in der Darmschleimhaut. 7. Tbc. negativ.

51 Teutschländer und Valentin. 51jährige Frau, Familienanamnese o. B. Mit 35 Jahren machte Patientin einen Typhus mit hohem Fieber durch. Jetzt ist die Patientin genau 8 Tage vor der Aufnahme ins Krankenhaus mit Kopfschmerzen, Fieber und allgemeiner Mattigkeit erkrankt. Von seiten des Magen-Darmkanals keine Beschwerden. Am Aufnahmetage heftige Schmerzen in der rechten Unterbauchgegend. Kein Erbrechen. Stuhlgang kommt spontan. In der Ileozökalgegend kugelige Resistenz. Stuhl o. B. 2. —. 3. Unterstes Ileum und Anfangsteil des Coecum entzündlich verändert, tumorartig geschwollen. 4. Resektion. 5. Heilung. 6. —. 7. —.

52. Bachlechner. Mann, früher immer gesund. Vor ½ Jahr bekam er plötzlich Bauchschmerzen. Seit dieser Zeit besteht ein an Größe zunehmender Ileozökaltumor rechts. Liegt neben dem Nabel, ist sehr druckempfindlich und wird bald größer bald kleiner. Heftiges Erbrechen. Spontan Stuhlgang. Keine Diarrhöen. 2. Appendizitis. 3. Tumorartige Veränderung des Darmes in der Ileozökalklappengegend. 4. Resektion. 5. Heilung. 6. —. 7. Tbc. negativ.

53. Derselbe. 51jähriger Mann. Vor 6 bis 8 Jahren Rippenfell- und Lungenentzündung. Dabei entleerte sich nach 3 bis 4 Tagen plötzlich hellrotes Blut aus der Lunge. Seitdem kein Husten mehr. Seit einigen Wochen Störungen bei der Stuhlentleerung. Winde gehen schlecht ab, setzen sich in der rechten Seite fest. Dabei laute Darmgeräusche. Patient will Hämorrhoiden gehabt haben. In der rechten Unterbauchgegend druckempfindliche Resistenz. Keine Darmgeräusche, keine vermehrte Peristaltik. 2. Alte Perforation der Appendix mit Schwielenbildung. 3. Etwa kindskopfgroßer Tumor in der Ileozökalgegend. 4. Resektion. 5. Heilung. 6. Schleimhaut unverändert. Äußere Darmwandschichten sehr stark verdickt und schwielig verändert. Hierin eingebettet die Appendix. Von hier gehen fistulöse Gänge mit Eiter gefüllt in die Schwielen. 7. —.

54. Derselbe. 24jähriger Mann, erkrankte vor etwa 14. Tagen mit heftigem Schmerzanfall im Bauch. Temperatur 38.5°. 6 Wochen

Bettruhe. Nach 4 Wochen Eiterabgang im Stuhl. Dann Besserung. Seit gestern erneut Schmerzen im Bauch ohne Erbrechen. Im rechten Unterleib druckempfindliches Infiltrat. 2. —. 3. Schwielige Veränderungen im Bereich der Ileozökalklappe. Appendix in dicken Schwielen eingebettet. 4. Resektion. 5. Heilung. 6. —. 7. Grampositive Kokken und Stäbchen.

55. Frey. 23jähriger Mann. Früher öfter Mandelentzündung. Vor 8 Wochen kurzer heftiger Anfall von krampfartigen Schmerzen im rechten Unterbauch. Am Tage vor der Aufnahme dieselben Schmerzen. 2. Appendizitis. 3. Im Bereich der Ileozökalklappe etwa daumengliedgroßer Tumor. 4. Resektion. 5. Heilung. 6. Entzündlicher nekrotisierender Tumor der Ileozökalklappe. Verlauf: 2 Monate nach der Operation dieselben Schmerzen wie vorher. Auf konservative Therapie Beschwerdefreiheit. 7. —.

56. Bundschuh und Wolff. 31jährige Frau, früher immer gesund. Erkrankte vor 2 Tagen mit Schmerzen besonders in der unteren Bauchgegend rechts, die während der Nacht sich verschlimmerten und mit zeitweiligem Aufstoßen und Erbrechen verbunden waren. Stuhl breiig, Windverhaltung. Die Schmerzen verschlimmerten sich dauernd. Leib aufgetrieben. Im rechten Unterbauch Resistenz. 2. Appendizitis. 3. Coecum und unterstes Ileum ödematös geschwollen und stark gerötet. 4. Resektion. 5. Heilung. 6. Phlegmonöse Entzündung. Auf der Schleimhaut einige Trichozephalen und Oxyuren. In der Schleimhaut keine Wurmteile festzustellen. Im entzündeten Gewebe Fremdkörper, wie Baumwollfasern. 7. —.

57. Von Haberer. 64jährige Frau. Mit 10 Jahren gastrisches Fieber. Vor 38 Jahren Unterleibsentzündung nach Partus. Vor 6 Jahren Erkrankung mit Fieber und Schmerzen rechts im Leib. Dauerte einige Wochen. Seither Wohlbefinden bis vor einigen Monaten. Seit dieser Zeit leichte Schmerzen in der rechten Unterbauchgegend, anfangs nur in bestimmten Körperlagen. Seit den lezten 24 Stunden sind die Schmerzen erheblich stärker geworden. Temperaturerscheinungen. 2. Appendizitis. 3. Faustgroßer Tumor im Ileozökalwinkel. Appendix vom Tumor ummauert. Appendixursprung und oberes Drittel wie Coecum normal. Distales Drittel vom entzündlichen Tumor ummauert. Keine normale Darmwand mehr. 4. Resektion. 5. Heilung. 6. Chronisch produktive unspezifische Entzündung. 7. —.

58. Eigener Fall. 48jährige Frau. Vater starb an Darmkrebs. Eine Schwester war morphiumsüchtig. Als Kind hatte sie Keuchhusten. Mit 13 Jahren wurden Polypen entfernt. 1911 Blasenkatarrh. 1912 Eierstockentzündung. 1918 Grippe. 1929 Bronchitis. 1936 Appendektomie. 14 Tage nach der Entlassung setzten dieselben Schmerzen wie vor der Operation in sehr heftiger Weise wieder ein. Patientin lag 3 Wochen fest. Nach Kohle und Belladonna beschwerdefrei. 1938, 8 Wochen vor der Aufnahme, bekam die Patientin Ekel vor allen Speisen. Besonders Gemüse erregte Widerwillen. Nach einigen Tagen stellten sich Schmerzen im Verlauf des Colon ein. Starke Blähungen. Die Schmerzen setzten heftig ½ Stunde nach den Mahlzeiten ein. Manchmal breiige Stühle, immer ohne Beschwerden. Wasserlassen ohne Beschwerden. Gewichtabnahme in 3 Wochen 11 Pfund. 2. —. 3. Unterstes Ileum und Anfangsteil des Coecum tumorartig verdickt. Der Tumor macht den Eindruck einer Schwiele. 4. Resektion. 5. Heilung. 6. Unspezifische Entzündung. Eosinophile Leukozyten im Gewebe. 7. —.

Die klinische Diagnosestellung der Ileitis terminalis ist im akuten Stadium recht schwierig, da die Krankheit in dieser Phase gleich einer akuten Appendizitis verläuft. Leichter ist die Stellung der Diagnose in späteren Stadien. Hier gibt

es klinische Symptome, die fast konstant bei jeder Ileitis terminalis auftreten. In Fällen, wo eine Enteritis klar erkannt wird, ist die Möglichkeit gegeben, an eine Ileitis zu denken. Fast konstant treten chronische Diarrhöen auf. In den wässerigen Stuhlentleerungen sind häufig Schleim- und Blutbeimengungen zu finden. Durch die Entzündungserscheinungen im Darm kommt es zu Spasmen, die sich in kolikartigen Schmerzen äußern. Diese Schmerzen sind nicht nur im rechten Unterbauch lokalisiert, sondern können diffus über dem ganzen Abdomen verteilt sein. Die gestörte Darmtätigkeit führt zum Meteorismus, zu Übelkeit und Erbrechen. Gleichzeitig bestehen Temperatursteigerungen und Appetitlosigkeit, wodurch bald ein allgemeiner körperlicher Verfall hervorgerufen wird. Alle diese Symptome, die sich aus den pathologisch-anatomischen Veränderungen des Darmes leicht erklären lassen, sind aber nicht pathogenetisch für eine Ileitis terminalis (Frey). Selbst wenn sich das in seinen Wandschichten stark verdickte Ileum in der Fossa iliaca palpieren läßt, braucht nicht unbedingt eine Ileitis terminalis vorhanden zu sein. Aus einem einfachen Palpationsbefund ist nicht klar zu erkennen, ob es sich um einen unspezifisch entzündlichen Ileozökaltumor oder um einen Tumor anderer Ätiologie wie z. B. Tbc., Ca. und a. m. handelt. Hier hilft das Röntgenbild weiter, das nach Weiss das Zeichen der „gedrehten Kordel" gibt. Letzteres soll ein sicheres Zeichen für eine Ileitis sein, trifft jedoch nur in späteren Stadien zu. Im akuten Stadium gibt die röntgenologische Untersuchung nur unsichere Hinweise auf das eigentliche Krankheitsbild. Nach Merke ist das typische Bandzeichen nicht pathogenetisch. Es kommt auch bei Stenoseerscheinungen vor, die durch Druck von außen zustande kommen.

Nach Crohn (Bericht über 14 Fälle) werden meist jüngere Personen von der Krankheit befallen. Es wird angegeben, daß die Krankheit häufiger bei Männern als bei Frauen auftritt (Männer : Frauen = 2 : 1). Von anderen Autoren (Frey) werden diese Angaben nicht bestätigt. Wir fanden bei 58 Fällen 28 Frauen und 30 Männer von der Krankheit befallen. In einer Zusammenstellung von Frey war der älteste Patient 75 Jahre, der jüngste 7 Jahre alt. Nach unserer Aufstellung ist das dritte und vierte Lebensjahrzehnt am häufigsten befallen (s. Alterskurve S. 16).

Pathologisch-anatomisch findet sich bei allen im Schrifttum angegebenen Fällen entsprechend den verschiedenen Stadien fast immer das gleiche Bild. Wie schon der Name sagt, ist eine bestimmte Stelle des Darmes befallen, und zwar der unterste Teil des Ileum, häufig auch der Anfangsteil des Coecum. In zahlreichen Fällen sind ähnliche Entzündungserscheinungen mit ähnlichen pathologisch-anatomischen Veränderungen auch in anderen Darmabschnitten beschrieben worden. Auch hier handelt es sich um unspezifische Entzündungserscheinungen mit Hyperplasie aller Darmwandschichten, die eine Strikturierung des Darmlumens herbeiführen kann (Anschütz, Foged, Metge u. a.).

Alterskurve bei 56 Erkrankten.

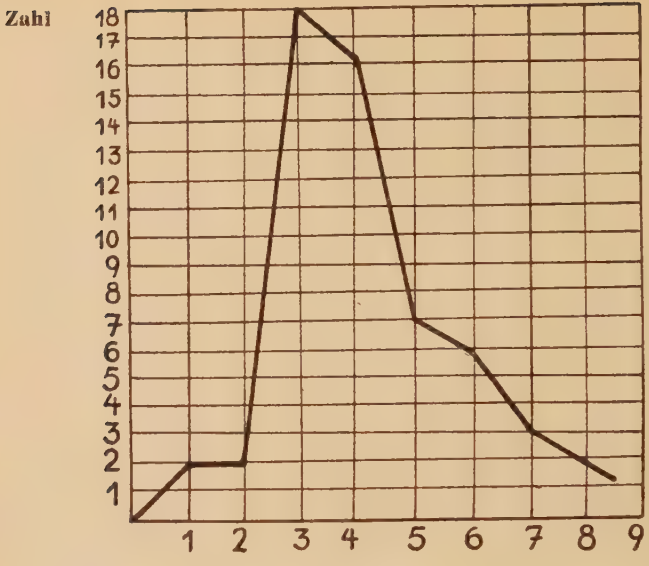

Der Krankheitsprozeß ist gewöhnlich scharf abgegrenzt. Es werden jedoch Fälle angegeben, bei denen es eine verwischte Übergangszone gibt (Neugebauer). Im Anfangsstadium ist die Schleimhaut stark gerötet, aber noch intakt. Die Darmwand ist stark ödematös geschwollen, ebenso das regionale Mesenterium. Die Serosa zeigt häufig Fibrinauflagerungen. In späteren Stadien kommt es zur Ulzeration der Schleimhaut. Die ganze Darmwand hypertrophiert fibroplastisch, wodurch es zur Verengung des Darmlumens kommt. Häufig finden sich Schwellungen der regionalen Lymphdrüsen. Im weiteren Verlauf der Krankheit sind Perforationen mit Fistelbildungen in die angrenzenden Organe oder nach außen beobachtet worden. Die hypertrophische Darmwand fühlt sich sehr derb an und erweckt schon makroskopisch den Eindruck einer Schwiele.

Das von uns durch die Operation gewonnene Resektionspräparat zeigte folgenden makroskopischen Befund: 40 cm langes Dünndarmstück mit starker Hypertrophie der Muskulatur. Vom Coecum wurden etwa 12 cm reseziert. Hier sitzt, die Ileozökalklappe verengernd, ein derbschwieliger etwa enteneigroßer Tumor, über dem die Schleimhaut weich und verschieblich ist. Der Tumor, der ganz in dem Winkel zwischen Dick- und Dünndarm liegt, hat mehr das Aussehen einer Schwiele als das einer Krebsgeschwulst. Das aus dem Mesenterium bzw. aus dem Mesenteriolum entnommene Stück ist stark ödematös geschwollen.

Mikroskopischer Befund (Schaetz): Die Schleimhaut ist etwas unregelmäßig gebaut, z. T. auch zerstört und von einem Leukozyten-Fibrinschorf ersetzt. Von hier aus ziehen sich mehr oder minder dichte Infiltrate aus größeren und kleineren Rundzellen in die Tiefe, z. T. scheint eine Follikelstruktur angedeutet, z. T. sind aber die Zellen resp. die Kerne wesentlich größer als Lymphozytenkerne. Sie haben Radspeichenstruktur und sind nicht von einem Reticulum umgeben, sondern von einem eosinophilen Infiltrat. Als Zeichen chronischer Entzündung sind große glänzende Russelsche Körperchen zu finden. Daneben auch ganz große ganglienzellenähnliche Gebilde. Aus dem Mesenterium bzw. Mesenteriolum entnommene Stücke lassen das ganze Fett- und Bindegewebe von starken eosinophilen Infiltraten durchsetzt erscheinen. Das Ganze macht mehr den Eindruck einer Entzündung als den eines Tumors. Für tumoröses Wachstum können keine sicheren Anhaltspunkte gefunden werden.

Die histologischen Befundberichte der im Schrifttum angegebenen Fälle zeigen fast alle das gleiche Bild. In einigen Fällen (Börger u. a.) wurden Fremdkörper, offenbar pflanzlicher Natur, nachgewiesen, was dadurch als bewiesen hingestellt werden konnte, daß einige als doppelt lichtbrechend befunden wurden. Immer wieder wird im Schrifttum auf die chronische unspezifische Entzündung hingewiesen. Bei keinem in dieser Hinsicht untersuchten Falle konnte histologisch eine Tuberkulose, Lues, Aktinomykose, Hodgkin oder Sarkom festgestellt werden (Fenster u. a.). Darüber angestellte Tierversuche waren vergeblich. Von einigen Autoren wird besonders das Auftreten von eosinophilen Leukozyten hervorgehoben (Peters, Fossel, Frey, Kallius).

Als Entstehungsursache der Ileitis terminalis sind von den einzelnen Autoren die verschiedensten Momente angeführt worden. Eine vollbefriedigende Antwort auf die Frage der Ätiologie der Ileitis terminalis ist bis jetzt nicht gegeben worden. In den meisten Berichten werden hinsichtlich der Entstehungsursache dieser Erkrankung nur Vermutungen ausgesprochen. In vielen Fällen wird die Ätiologie als unbekannt hingestellt. In zahlreichen Fällen aber hat man sich mit der Entstehung der Erkrankung eingehend auseinandergesetzt. Besonders in den letzten Jahren sind viele Berichte über einzelne Fälle gebracht worden, wodurch für die Erkenntnis des Krankheitsgeschehens im einzelnen Klarheit geschaffen worden ist. Im folgenden soll auf die einzelnen Theorien über die Entstehung der Erkrankung näher eingegangen werden.

Von Anschütz und von v. Haberer wird hervorgehoben, daß die Ätiologie der unspezifisch entzündlichen Ileozökaltumoren (Ileitis terminalis) mannigfaltig ist. Wegen der Lokalisation der Erkrankung im Bereich der Ileozökalklappe hat man in erster Linie daran gedacht, daß die Erkrankung von einer Appendizitis ausgehen könne. In dem von Haberer berichteten Fall wird eine etwas ungewöhnliche Form einer rezidivierenden

destruktiven Appendizitis für die Ursache der Ileitis terminalis gehalten. Bei der unter der Diagnose „Appendizitis" operierten 64jährigen Frau wurde folgender makroskopischer und histologischer Befund erhoben, der die Appendizitis als Entstehungsursache der Erkrankung in diesem Falle wahrscheinlich erscheinen läßt.

Ileozökalgegend von über männerfaustgroßem Tumor eingenommen, liegt vornehmlich im Ileozökalwinkel. Unterste Ileumschlinge über ihm gelagert und mit ihm verbacken. Tumor erweckt Eindruck eines Karzinoms. Keine Drüsenmetastasen, keine entzündlichen Erscheinungen in der Umgebung. Daher Ileozökalresektion, wobei vom Ileum etwa 15 cm und das Colon bis zur Flexura hepatica entfernt werden. End- zu-End-Anastomose zwischen Ileum und Colon. Vollständiger Bauchwundverschluß. Heilung.

Das Präparat ergibt: Faustgroßer Tumor im Ileozökalwinkel, der beim Durchschneiden an einigen Stellen Eiter entleert und wobei in der Mitte der Durchschnittsfläche ein Lumen erscheint, das scheinbar mit Schleimhaut bekleidet ist. Appendix unauffindbar.

Mikroskopisch: Das mit Schleimhaut ausgekleidete Lumen entspricht der Appendix und läßt sich bis in das Coecum sondieren. Die unterste Ileumschlinge zeigt im Bereiche, in dem sie an den Tumor verlötet ist, schwerste Infiltration und Entzündung ihrer Wand. Ödem der Schleimhaut. Coecum hingegen frei von Entzündung. Die Appendix ist im Durchschnitt des faustgroßen, vorzüglich dem Mesenterium der untersten Dünndarmschlingen angehörenden Tumors tangential getroffen. Während der Ursprung aus dem Coecum und das obere Drittel des Wurmfortsatzes genau wie das Coecum normale Wand- und Schleimhautbekleidungen aufweisen, ist der distale Anteil fest von dem entzündlichen Tumor ummauert. Hier läßt sich normale Darmwand nicht darstellen. Man gelangt in eine Abszeßhöhle.

Histologisch: Sehr kräftige Infiltration mit Rund- und Plasmazellen; teilweise mit Übergang zur Bindegewebsbildung auf die Serosa und das mesenteriale Fettgewebe übergreifend. Ebenfalls entzündliche Infiltrationen und ganz ausgesprochene Bildung eines jugendlichen Granulationsgewebes.

Diagnose: Chronisch produktive unspezifische Entzündung (Leupold).

Läwen berichtet über einen Fall von Appendicitis fibroplastica, bei der ein Zusammenhang zwischen der Appendizitis und einem Ileozökaltumor erwiesen erscheint. Ein Anhaltspunkt für Tuberkulose war nicht nachweisbar. In den histologischen Präparaten fanden sich nirgends Riesenzellen, Verkäsungs- oder Verkalkungsprozesse. In dem am schwersten veränderten Wurmfortsatz liegt ein großer Kotstein. Die histologisch gefundenen Veränderungen finden sich in gleicher Form am Wurmfortsatz, Coecum, unterstem Ileum und Colon ascendens. Am hochgradigsten jedoch ist der Wurmfortsatz verändert. Die Veränderungen bestehen in einer Wucherung der gesamten bindegewebigen Komponente der Darmwand. In der Schleimhaut ist sie als dichte Infiltrationsmasse junger Bindegewebszellen, in der Submucosa als eine starke Vermehrung des Bindegewebes zu erkennen, das die Muskelbündel auseinander gedrängt hat. Auch in der Subserosa findet sich eine bindegewebige Schwiele. Ferner hat der

gesamte elastische Faserapparat zugenommen. Nachweisbar ist eine elastische Verdickung der Intima zahlreicher Gefäße. Daneben findet sich besonders längs der Gefäße eine Rundzelleninfiltration. Nirgends finden sich Zeichen einer eitrigen Einschmelzung. Läwen gibt an, daß durchaus der Eindruck bestehe, die Darmwand habe unter dem Einfluß eines chronischen Reizes gestanden, der zu der entzündlichen Bindegewebshyperplasie geführt habe. Die Anordnung der Rundzellen längs der Gefäße lasse vielleicht den Schluß zu, daß ein Toxinstrom in den Lymphspalten längs der Gefäße diese durchzogen habe. Auch die Drüsenschwellungen haben sich als reine chronisch entzündliche Hyperplasien erwiesen. Nach Auffassung des Autors gibt es Fälle von primär chronischer Ileitis terminalis, wo Brückensymptome zu einer ausgesprochenen vorhergegangenen akuten Appendizitis nachweisbar sind, so daß man an eine gleiche am Wurmfortsatz, Coecum und untersten Ileum angreifende Schädlichkeit denken muß. Er glaubt an eine fibroplastische Diathese, die sich nach Payr aus der lymphatischen Diathese entwickeln kann und sich durch Neigung zu Keloiden und Adhäsionen auszeichnet. Nach Anschütz spricht oft beobachtete Spontanheilung gegen Diathese. Tietze weist auf die starke Ausbreitung des Prozesses in der Submucosa sowie auf die damit verbundene Schädigung der reichlich vorhandenen Lymphfollikel und der zu- und abführenden Lymphbahnen hin. Er nimmt an, daß es durch die Verstopfung und Anschoppung zu Lymphstauungen kommt, die hier ebenso gewebsbildend wirken, wie im subkutanen Fettgewebe. Es handelt sich nach seiner Meinung um einen elephantiasisähnlichen Vorgang.

In einem anderen von Zwerg mitgeteilten Fall von fibroplastischer Appendizitis ging die schwielige Verdickung auf die Wand des Ileums über, so daß durch die entzündliche Verdikkung der Darmwand das Lumen auf Bleistiftdicke eingeengt wurde. Es bildete sich ein richtiger schwieliger Tumor heraus, in welchem der entzündlich zerstörte Wurmfortsatz gefunden wurde. Zwerg gibt an, daß sich bei der fibroplastischen Appendizitis und auch bei der fibroplastischen Typhlitis sekundär ein unspezifisch entzündlicher Ileozökaltumor entwickeln kann. Es wird aber gleichzeitig zugegeben, daß es auch umgekehrt der Fall sein kann.

Röpke glaubt in einem ähnlichen Fall auf Grund des histologischen Untersuchungsbefundes annehmen zu können, daß eine vorausgegangene Appendizitis der Ausgangspunkt der Erkrankung sei.

Fischer und Lürmann halten es für möglich, daß die im Bereich des Wurmfortsatzes eingedrungenen Erreger zuerst eine Appendizitis verursachen, die wieder abklingt oder operiert wird, und daß es dann zu einer chronischen Lymphadenitis im Mesenterium des unteren Ileum und hier zu einer Art Elephantiasis kommt. Die Veränderungen im Ileum wären danach sekundär aufzufassen.

Kropveld berichtet über 3 Fälle von regionaler Ileitis, bei welchen der Wurmfortsatz auch entzündet war. Anschütz will in 3 Fällen einwandfrei nachgewiesen haben, daß die unspezifisch entzündlichen Ileozökaltumoren von einer Appendizitis ausgingen. Bei einem Fall lag das proximale Ende des Wurmfortsatzes im Zentrum des Tumors. In zwei anderen Fällen fand sich die vom freien Peritoneum aus nicht sichtbare Appendix schwer verändert in retrozökalen Schwielen.

Sehr oft wird im Schrifttum über eine Ileitis terminalis ohne Beteiligung des Wurmfortsatzes berichtet. In den Vorgeschichten solcher Fälle sind zwar nicht selten Entzündungen des Wurmfortsatzes angegeben, jedoch liegen diese meistens soweit zurück, daß ein Zusammenhang mit der später aufgetretenen Ileitis als unwahrscheinlich erscheint. Landois, Bissel, Kallius, Zaaijer, Fenster, Schaerer und Jakson haben solche Fälle beschrieben. Zu dieser Gruppe gehören auch die Fälle, bei denen der Wurmfortsatz kürzere oder längere Zeit vor der Operation der Ileitis terminalis entfernt wurde. Moschkowitz und Wilensky resezierten einen Ileozökaltumor, bei dem zweieinhalb Jahre vorher bei einer Hernienoperation die Appendix entfernt wurde. Nach Bissel ist in der Hälfte der Fälle einer chronisch geschwürigen Dünndarmentzündung eine Appendektomie vorausgegangen. Wir fanden bei 58 Fällen 11 Erkrankte kürzere oder längere Zeit vorher appendektomiert. In solchen Fällen wäre der Wurmfortsatz als Ausgangspunkt der Erkrankung auszuschließen. Fischer und Lürmann halten einen ursächlichen Zusammenhang einer Ileitis terminalis mit einer bereits wieder abgeklungenen Appendizitis für möglich.

Häufig wird die Entstehung der unspezifisch entzündlichen Ileozökaltumoren auf einen Fremdkörperreiz zurückgeführt. Auffallend ist, daß in sehr vielen Fällen bei der histologischen Untersuchung Fremdkörperriesenzellen gefunden wurden. Im Falle Börger wurden neben den Riesenzellen hier und da einige Fremdkörper gefunden, die wahrscheinlich pflanzlicher Herkunft waren. Ob nun diese Fremdkörper durch die intakte Schleimhaut eingedrungen sind und die unspezifische Entzündung hervorgerufen haben oder ob sie erst nachträglich, nachdem die Schleimhaut bereits zerstört war, eingedrungen sind, läßt man dahingestellt. Nach Nemilow wäre auch daran zu denken, daß Seidenfäden als Ligaturen des Appendixstumpfes solche unspezifischen Tumoren hervorrufen können.

Sommer berichtet über eine Ileitis terminalis nach Angina. Die Ursache wird im infizierten und verschluckten Speichel gesucht oder in einer Übertragung auf hämatogenem Wege. Nach Foged, Dehmel und Odén ist diese Entstehungsursache in Betracht zu ziehen. Teutschländer und Valentin lehnen dieses ab. Giesbertz berichtet über 3 Fälle von Ileitis terminalis, bei denen keine Darmresektion vorgenommen wurde. Trotzdem fühlten sich die Patienten später wohl, woraus hervorgeht, daß der Krankheitsprozeß rückbildungsfähig

ist. Der Verfasser glaubt, daß primäre Störungen in der Reizleitung eine Rolle spielen. Hierdurch bedingt folgen Tonusänderungen der Muskulatur und Gefäße, letztere mit Durchlässigkeit der Gefäßwand und Infiltration des Gewebes. Ernährungsstörungen führen so einen Zerfall der Schleimhaut mit Geschwürsbildungen herbei. Bei dieser Entwicklung ist es denkbar, daß beim Aufhören des wirksamen nervösen Reizes eine Ausheilung der krankhaften Vorgänge erfolgt. In ähnlicher Weise würden sich Zirkulationsstörungen wie Thrombosen oder Embolien auswirken. Mesenterialabrisse in größerem Umfange führen im allgemeinen zur Gangrän der Darmwand und allgemeinen Peritonitis. Ist aber nur ein kleiner Bezirk betroffen, so kann auch ohne peritoneale Symptome ein entzündlicher Darmtumor entstehen (M o c k).

Durch irgendwelche Einflüsse auf die Darmschleimhaut kann es zu deren Verletzung kommen. Die Darmbakterien können in diese Verletzung eindringen und eine Entzündung hervorrufen, die anfangs oberflächlich ist. Durch immer neuen Zutritt von Bakterien kommen die Entzündungserscheinungen nicht zur Ausheilung. Diese werden chronisch und greifen schließlich auf alle Schichten der Darmwand über, was dann zur entzündlichen Hyperplasie aller Darmwandschichten führen kann. Von B u n d s c h u h und W o l f f werden Fälle beschrieben, bei denen es durch Fischgräten zur Verletzung der Darmschleimhaut kam. L a w nimmt in manchen Fällen ein sterkorales Geschwür der Mucosa an. Durch gestauten Inhalt kommt es zur Überdehnung der Darmwand und somit zur Verletzung der Schleimhaut. Ferner können durch mechanische Reize (Kotsteine) oder durch chemische Reize primäre Ulkusbildungen hervorgerufen werden. Sämtliche entzündlichen Schleimhauterkrankungen des Darmes, wie Typhus, Dysenterie, Colitis simplex, Enterocolitis, Colitis subserosa usw., können in ihrem früheren oder späteren Verlauf Anlaß zur Bildung einer Ileitis terminalis geben. K o n j e t z n y beschreibt einen subakuten Ileus nach einer Rettigsaftkur. Wie sich bei der Operation herausstellte, war der Ileus auf eine hochgradige Kontraktion des unteren Ileum zurückzuführen. Der Darm fühlte sich derb an, die Wand war stark verdickt. Pathologisch-anatomisch wurde an der stenosierenden Darmschlinge eine ausgedehnte ulzeröse Enteritis mit dicht liegenden kleinsten, linsengroßen und größeren Schleimhautgeschwüren bei starkem Ödem der übrigen Wandschichten festgestellt. Histologisch handelte es sich um einfache oberflächliche Geschwüre und Erosionen mit deutlichem entzündlichen Exsudat in der Submucosa, Muscularis propria und Subserosa. Als auslösendes Moment wird der Reiz des Rettigsaftes für möglich gehalten.

Eine Keimeinwanderung verbunden mit einem Versagen des Selbstschutzes des Darmes wird ebenfalls als ursächliches Moment in Betracht gezogen. Bezüglich der Frage der Keimeinwanderung geben die Untersuchungen von Kleiber über die Lymphangitis mesenterialis gewisse Hinweise. Für die Entstehung von sogenannten zweiten Krankheiten im Bereich der

Bauchhöhle soll ein retrograder Lymphstrom von Bedeutung sein. Es ist gelungen, bei der Lymphangitis mesenterialis in einer Reihe von Fällen aus den Mesenterialdrüsen Streptokokken, Staphylokokken und Kolibazillen zu züchten.

Einige Autoren machen mit Wahrscheinlichkeit eine allergische Reaktion auf irgendeine Einwirkung für die Genese der Erkrankung verantwortlich (Fenster, Kallius und Frey). Als Ausdruck der Allergie werden das immer wieder in frischen Fällen beobachtete Ödem der Darmwand und des Mesenteriums als auch die vorhandenen Hämorrhagien aufgefaßt (Fenster). Ferner schlagartiger Beginn der Erkrankung (Kallius) und charakteristische Besonderheiten des histologischen Bildes. Hier sind eosinophile Infiltrate, Hämorrhagien und die offenbar aus Nekrosen hervorgegangenen Ulcera zu nennen. Auch die Konstanz der Lokalisation bringt Kallius, ähnlich wie bei der allergischen Kolitis und Antrumgastritis, mit einer allergischen Ätiologie in Zusammenhang.

Als Erreger von Darmphlegmonen sind in etwa 60 % aller Fälle Streptokokken gefunden (Hellström). Nach Aschoff sind Enterokokken die Erreger der Appendizitis. Von einigen Autoren wird für die Ileitis terminalis eine enterogene Infektion bei gestörter Abwehrfähigkeit des Darmes und besonderer Bereitschaft des Gewebes zur fibroplastischen Reaktion angenommen. Bakteriologisch sind Enterokokken und Bacterium acidophilus gefunden worden. Das Virus des Lymphgranuloma inguinale spielt bei der Ileitis terminalis keine Rolle. Die Freysche Reaktion ist stets negativ. Inguinale Lymphdrüsenschwellungen und Mastdarmveränderungen fehlen. Peters konnte in drei Fällen neben einem übereinstimmenden histologischen Bild eine Übereinstimmung der Darmflora beobachten, nämlich Enterokokken und Bacterium acidophilus mit Zurücktreten der normalen Darmflora. Er wirft die Frage auf, ob vielleicht die Symbiose Enterococcus — Bacterium acidophilus als Urheberin der Erkrankung anzusehen sei.

Die bei uns am 10. 12. 1937 wegen Verdachts auf einen malignen Darmtumor im Bereich der Ileozökalklappe operierte Patientin wurde im Juli 1936 wegen dauernder Schmerzen im rechten Unterbauch appendektomiert. Der Befund zeigte eine chronische Appendizitis mit entzündlicher Infiltration des Mesenteriolum und des rechten Parametrium. Am Darm im Bereich der Ileozökalklappe wurden keine entzündlichen Veränderungen festgestellt. Bemerkenswert ist, daß 14 Tage nach der Operation, nachdem die Wunde per primam verheilt war, dieselben Schmerzen wie vor der Operation in sehr heftiger Weise wieder einsetzten. Durchfälle hatte die Patientin nicht. Nach 3 Wochen Bettruhe und Verabreichung von Kohle und Belladonna war die Patientin beschwerdefrei. Die 14 Tage nach der Appendektomie wieder auftretenden gleichartigen Schmerzen zeigen, daß der Krankheitsprozeß nicht endgültig beseitigt war. Nach den klinischen Erscheinungen und dem Operationsbefund ist anzunehmen,

daß die chronische Blinddarmentzündung und die entzündlichen Veränderungen des Mesenteriolum und des rechten Parametrium in ursächlichem Zusammenhang stehen. Etwa 1 Jahr später, im September 1938, traten dann erneut Beschwerden auf. Die vorgenommene Operation ergab das oben beschriebene Resektionspräparat. Bei der Operation zeigte sich das rechte Parametrium schwielig verändert, was dem gynäkologischen Untersuchungsbefund vom 19. 11. 1937 entspricht, nämlich: Portio nach rechts verzogen, rechtes Parametrium stark verkürzt, sonst normaler Tastbefund. Portio o. B.

In unserem Falle ist mit Wahrscheinlichkeit anzunehmen, daß die Entstehung des chronisch entzündlichen Ileozökaltumors (Ileitis terminalis) entweder auf eine fortgeleitete Entzündung vom Mesenteriolum zurückzuführen ist oder daß durch den Kontakt mit dem entzündeten Mesenteriolum oder Parametrium ein chronischer Reiz auf die Darmwand ausgeübt wurde, wodurch die entzündlichen Veränderungen verbunden mit Bindegewebshyperplasie der Darmwand hervorgerufen wurden. Wie schon erwähnt, konnte eine spezifische Entzündung sowie eine maligne Neubildung histologisch mit Sicherheit ausgeschlossen werden. Die zahlreichen eosinophilen Leukozyten im Gewebe lassen noch an eine allergische Entzündung denken, jedoch fehlen hierfür sonstige Hinweise. Weitere Anhaltspunkte, die in unserem Falle in ursächlichem Zusammenhang mit dem beschriebenen Ileozökaltumor stehen könnten, sind weder anamnestisch noch aus den klinischen Symptomen oder aus dem pathologisch-anatomischen Untersuchungsbefund zu erbringen.

Zusammenfassung.

1. Die Ileitis terminalis tritt in allen Lebensaltern auf, häufiger bei jüngeren Personen. Bei 56 Erkrankten konnte ein Durchschnittsalter von rund 35 Jahren festgestellt werden. Die jüngste Patientin ist 7, die älteste 75 Jahre alt. Von 58 erkrankten Personen waren 28 weiblichen und 30 männlichen Geschlechts. Am häufigsten scheint die Erkrankung im 3. und 4. Lebensjahrzehnt zur Beobachtung zu kommen.
2. Als Grundlage der Arbeit dienen 57 Schrifttumsfälle und ein eigener Fall.
3. Die klinischen Symptome sind hauptsächlich chronische Diarrhöen mit Blutbeimengungen, Schmerzen über dem ganzen Abdomen, Meteorismus, Übelkeit, Erbrechen, Temperatursteigerungen mit Appetitlosigkeit und körperlichem Verfall.
4. Die Diagnose ist im Anfangsstadium schwer zu stellen. Erst in späteren Stadien ist das Zeichen der „gedrehten Kordel" im Röntgenbild ein ziemlich sicheres Symptom für eine Ileitis terminalis. In den vorliegenden Fällen wurde die Diagnose „Regionale Entzündung des unteren Ileum" oder „Ileozökaltumor" vor der Operation siebenmal gestellt. Neunzehnmal lautete die Diagnose „Appendizitis", siebenmal „Ileus", zwei-

mal „appendizitischer Abszeß", einmal Eierstocksgeschwulst", einmal Peritonitis nach Appendicitis perforata. In 21 Fällen wurde keine klare Diagnose gestellt.

5. Pathologisch-anatomisch findet sich in den meisten Fällen das Bild einer chronischen Entzündung des untersten Ileum eventuell auch des Coecum mit Zerstörung der Darmschleimhaut und fibroplastischer Hyperplasie aller Darmwandschichten, besonders der Submucosa unter wechselnd starker Strikturierung des Darmlumens.
6. Als Therapie muß die ausgedehnte Resektion des entzündlichen Pseudotumors mit dem Colon ascendens und die Vereinigung des Dünndarmes mit dem Colon transversum als die günstigste angesehen werden.
7. Nach Ansicht einiger Autoren liegt der Ileitis terminalis keine einheitliche Ursache zugrunde. In einigen Fällen wird eine Appendizitis als Ursache der Erkrankung angegeben. In den meisten Fällen werden in bezug auf die Ätiologie der Erkrankung nur Vermutungen aufgestellt, oder diese wird als unbekannt hingestellt. In unserem Falle wird die Ursache der Erkrankung auf eine chronische Appendizitis zurückgeführt.

Schrifttum.

Anschütz, Deut. Z. Chir. **243**, 377 (1934); Arch. klin. Chir. **177** 225 (1933).
Bachlechner, Bruns' Beitr. **124**, 103 (1921).
Biedermann, Zbl. Chir. 363 (1939).
Bisgard, Zentralorg. Chir. **84**, 169 (1937).
Bissel, Zentralorg. Chir. **70**, 464 (1935); Zbl. Chir. 1263 (1935).
Blasgowenski, Zentralorg. Chir. **63**, 724 (1935).
Bockus, Zentralorg. Chir. **75**, 310 (1936).
Börger, Zbl. Chir. 2772 (1937); Zbl. Chir. **148** (1938).
Braun, Beitr. klin. Chir. 123, H. 1.
Bundschuh und Wolff, Arch. klin. Chir. **136**, 438 (1925).
Centeno, Zentralorg. Chir. **60**, 61 (1933).
Clute, Zentralorg. Chir. **65**, 422 (1934).
Colbeck, Zentralorg. Chir. **84**, 428 (1937).
Crohn und Burrill, Zentralorg. Chir. **83**, 301 (1936).
Crohn, Ginzburg, Oppenheimer, Zentralorg. Chir. **61**, 464 (1933).
Crohn und Rosenak, Zbl. Chir. 2880 (1936).
Deelmann, Zentralorg. Chir. **73**, 534 (1935).
Dehmel, Arch. klin. Chir. **170**, 146 (1932).
Erb, Zentralorg. Chir. **75**, 713 (1936).
Fenster, Bruns' Beitr. **164**, 462 (1936).
Fischer, Arch. klin. Chir. **177**, 638 (1933).
Fischer und Lürmann, 57. Tag d. Deut. Chir. Ges. 638 (1933).
Foged, Zentralorg. Chir. **82**, 292 (1937).
Fossel, Zbl. Chir. 1160 (1932).
Friedemann, Zbl. Chir. **149** (1938).
Friedel und Meyer, Zentralorg. Chir. **80**, 45 (1937).
Gangitano, Langenbecks Arch. 89 (1909).
Gisbertz, Zbl. Chir. 2687 (1936); Brun' Beitr. **164**, 158 (1936).
Goto, Langenbecks Arch. 97, 90.
Haberer, von, Arch. klin. Chir. **177**, 226 (1933); Münch. med. Wochenschrift 1934/I, 479.
Harris, Zentralorg. Chir. **65**, 421 (1934).
Hertz, Zentralorg. Chir. **78**, 198 (1936).
Jackmann, Zentralorg. Chir. **84**, 169 (1937).
Jalagmeier, Zbl. Chir. Bd. 3 (1913).
Jellen, Zentralorg. Chir. **84**, 298 (1937).
Johansen, Zentralorg. Chir. **99**, 466 (1938).
Jones, Zentralorg. Chir. **74**, 638 (1935).
Jüngling, Zbl. Chir. 2688 (1936).
Kallius, Zbl. Chir. 150 (1938) und 1026 (1937).
Kanter, Zbl. Chir. 3071 (1935); **243**, 676 (1934).
Kappel, Deut. Z. Chir. **243**, 676 (1934).
Kleiber, Deut. Z. Chir. **246**, 393 (1936).
Klose, Erg. Chir. **13**, 1—96 (1921).
Knapper, Arch. klin. Chir. **138**, 152 (1937).

Konjetzny, Zbl. Chir. 2534 (1932) und 978 (1935); Arch. klin. Chir. **177**, 224 (1933).
Korzeborn, Zbl. Chir. 2675 (1938).
Koster, Zentralorg. Chir. **80**, 136 (1937).
Kropveld, Zentralorg. Chir. **84**, 492 (1937).
Kross, Zentralorg. Chir. **90**, 466 (1938).
Kuntzen, Zbl. Chir. 2675 (1938).
Kusakabe, Zentralorg. Chir. **31**, 470 (1925).
Landois, Zbl. Chir. 816 (1923) und 1690 (1937).
Law, Zbl. Chir. Bd. 3 (1913).
Läwen, Deut. Z. Chir. **129**, 221 (1914); Bruns' Beitr. **166**, 635 (1937); Zbl. Chir. 911 (1938).
Matyas, Zbl. Chir. 1062 (1936).
Merke, Zentralorg. Chir. **84**, 712 (1937).
Metge, Zbl. Chir. 2474 (1925).
Mixter, Zentralorg. Chir. **75**, 509 (1936).
Mock, Sureg. etc. **52**, 672 (1931).
Moschkowitz und Wilensky, Zentralorg. Chir. **24**, 369 (1924).
Mosto und Marino, Zentralorg. Chir. **83**, 140 (1936)
Nasat, Zbl. Chir. 1062 (1936).
Neugebauer, Zbl. Chir. 1561 (1928).
Neumann, Deut. Z. Chir. **126**, 185 (1914).
Nemilow, Arch. klin. Chir. **153**, 346 (1928).
Orth, 57. Tag d. Deut. chir. Ges. 227 (1933).
Ostrowski, Zentralorg. Chir. **62**, 787 (1933).
Payr, Arch. klin. Chir. **114**, 189 (1920).
Pemberton, Zentralorg. Chir. **84**, 299 (1937).
Peters, Zbl. Chir. 1208 (1934).
Piotet, Zbl. Chir. 364 (1939).
Plenk, 57. Tag d. Deut. chir. Ges. 227 (1933).
Powers, Zentralorg. Chir. **77**, 138 (1936).
Probstein, Zentralorg. Chir. **77**, 376 (1936).
Ravdin ud Rhoads, Zentralorg. Chir. **85**, 719 (1937).
Regling, Deut. Z. Chir. **65**, 360.
Röpke, Zbl. Chir. 1568 (1934).
Rosenblate, Zentralorg. Chir. **81**, 212 (1937).
Schmidt, Bruns' Beitr. **74** (1911).
Shaerer und Jackson, Zentralorg. Chir. **85**, 719 (1937).
Simon, Arch. klin. Chir. **177**, 226 (1933).
Sommer, Zbl. Chir. 2769 (1936).
Strömbeck, Acta chir. scand. Stockh. 80, Suppl. 50, 3 (1937).
Ten Kate, Zentralorg. Chir. **82**, 692 (1937).
Teutschländer und Valentin, Mitt. Grenzg. Med. u. Chir. **38**, 469 (1925).
Tietze, Erg. Chir. **12**, 211 (1920).
Vokoun, Zentralorg. Chir. **84**, 299 (1937).
Weiss, Fortschr. Röntgenstr. **31**, 37 (1937).
Willmanns, Bruns' Beitr. **46**, 121.
Zaaijer, Zbl. Chir. 2137 (1937).
Zwerg, Deut. Z. Chir. **209**, 129 (1928).
Ruyter, de, Bruns' Beitr. **74** (1911).

Lebenslauf.

Am 22. Januar 1910 wurde ich, Bernhard Schulte, in Neuenkirchen geboren. Nach bestandener Reifeprüfung am staatlichen Gymnasium in Meppen im Jahre 1933 studierte ich an den Universitäten Freiburg im Br., München, Kiel und Berlin Medizin. An der Universität Berlin unterzog ich mich im Herbst 1938 der ärztlichen Staatsprüfung.

Bernhard Schulte.